Scompenso cardiaco / Insufficienza cardiaca.

Definizioni:

Scompenso cardiaco:
Stato fisiopatologico nel quale il cuore è incapace di pompare sangue nella misura dei bisogni metabolici in condizioni di normali pressioni di riempimento.

Scompenso circolatorio:
Inadeguatezza dell'apparato cardiovascolare nel far fronte ai sui compiti basilari, rappresentati dall'apporto energetico alle cellule e dalla rimossione dei loro prodotti catabolici.

Insufficienza cardiaca ed insufficienza circolatoria

Disordine strutturale o funzionale del cuore che compromette la sua capacità di riempirsi o di pompare sangue. Disfunzione VSx, cardiomiopatia o **insufficienza miocardica.**

Condizioni non-cardiache che possono causare collasso circolatorio, in situazioni di preservata funzione cardiaca: /shock emorragico/

Insufficienza cardiaca: EDIPEMIOLOGIA

E' fondamentalmente una patologia "geriatrica"

- **Presente nel 2% della popolazione tra 45-55 anni**
- **Nel 10% in soggetti >75 anni**
- **Per individui sani a 40 anni, il rischio di sviluppare una IC è del 20%**
- Il costo delle ospedalizzazioni per IC negli US è il doppio rispetto alle ospedalizzazioni per cancro o per infarto miocardico.

Lo scompenso cardiaco.

Cause di insufficienza cardiaca:

1. Anomalie meccaniche:

a. sovraccarico di pressione (SVA, ipertensione)

b. sovraccarico di volume (insuff. Valvolare, aumentato precarico)

c. ostacolo al riempimento ventricolare (stenosi MI, tamponamento)

Lo scompenso cardiaco.

Cause di insufficienza cardiaca:

2. Anomalie miocardiche (muscolari):

a. Primarie:

Miocardiopatie
Miocardite
Cause metaboliche (diabete, ipotiroidismo)
Invecchiamento

b. Secondarie:
Ischemia miocardica
malattie sistemiche (amiloidosi)
Tossicita' e farmaci cardiotossici (citotossici per chemioterapia)

Lo scompenso cardiaco.

Cause di insufficienza cardiaca:

3. Alterazioni del ritmo cardiaco e della conduzione:

Arresto cardiaco

Tachicardie o bradicardie estreme

Lo scompenso cardiaco.

Meccanismi di compenso:

1. Sistema nervoso autonomo:
a. aumento della FC
b. aumento della contrattilita' miocardica
c. vasocostriz. arteriosa (aumento del post-carico)
d. vasocostriz. venosa (aumento del pre-carico)

2. Rene e sistema renina angiotensina:
a. vasocostriz. arteriosa (aumento del post-carico)
b. vasocostriz. venosa (aumento del pre-carico)
c. ritenzione idrosalina
d. aumento della contrattilita' miocardica

3. Legge di Frank-Starling
4. Ipertrofia
5. Liberazione periferica di O2 *(ridistribuzione della gittata cardiaca, alterazione della curva di dissociazione ossigeno-emoglobina, aumento dell'estrazione periferica di O2.).*

Lo scompenso cardiaco.

Presentazione clinica (concetti didattici):

Insufficieza anterograda (riduzione della portata)

Insufficienza retrograda (aumento della PV a monte dei V)

Scompenso cardiaco sinistro e destro.

Scompenso acuto o cronico

Insufficienza cardiaca compensata.

Scompenso da alta portata (aumentato consumo): ipertermia, anemia severa, tireotossicosi, fistole A/V.

Presentazione clinica: sintomi

DISPNEA:

- Dispnea da sforzo
- Ortopnea o tosse
- Dispnea parossistica notturna /asma cardiaca/

Presentazione clinica: ASTENIA:

- **Ridotta tolleranza allo sforzo/qualità di vita**

Presentazione clinica: la classe NYHA (New York Heart Ass.)

NYHA I: buona tolleranza allo sforzo, nessuna limitazione funzionale.

NYHA II: lieve intolleranza allo sforzo, limitazione funzionale a sforzi intensi (generalmente maggiori alle attivita' quotidiane).

NYHA III: moderata intolleranza allo sforzo, con limitazione funzionale a sforzi nelle attivita' quotidiane.

NYHA IV: severa intolleranza allo sforzo, con limitazione funzionale a sforzi minimi (sta bene solo a riposo…)

Presentazione clinica: esame fisico

Esame generale: IC lieve, moderata grave. Acuta/Cronica

Aumentata attività adrenergica
Stasi polmonare
Ipertensione venosa sistemica
Reflusso epato-giugulare
Epatomegalia congestizia
Edemi
Versamento pleurico (idrotorax)
Ascite, anasarca
Cachexia
Respiro di Cheyne-Stokes (respiro periodico)

Presentazione clinica: esame fisico

Esame cardiaco: IC lieve, moderata grave. Acuta/Cronica

Cardiomegalia
Tachicardia
Ipotensione
T3, terzo tono, o tono protodiastolico e ritmo di galoppo
Polso alternate, con ritmo regolare
Aumento del P2
Soffio da IM
Stasi polmonare e versamento pleurico

Presentazione clinica: esami complementari

Elettroliti: iponatremia (diluizione, diuretico), ipoK

Esami urine: urea e creatinina aumentata da ridotto flusso renale e filtrazione glomerulare.

Funzionalità epatica: aumento di enzimi epatici, ittero, Ipoalbuminemia.

Esami ematologici: anemia (diluizione o vera), aumento del PT

Rx torace: 1) forma e dimensione dell'ombra cardiaca. 2) la circolazione polmonare (re-distribuzione di flusso). Diversi gradi di edema polmonare. Versamento pleurico.

Insufficienza cardiaca: PROGNOSI

La mortalità globale a 5 anni per tutti i pz affetti da IC è del 50% circa.

La mortalità ad 1 anno in pz in fase avanzata è 75%

Causa di base della malattia

Terapia medica o interventi risolutivi.

Lettura consigliata

Braunwald's Heart Disease 7 Edizione,

Primo volume, Capitoli 22 –23.

Le valvolopatie.

Stenosi aortica

Insufficienza aortica

Stenosi mitralica

Insufficienza mitralica

Le valvolopatie.

Stenosi aortica: vizio di pressione

Ostruzione al flusso attraverso la valvola aortica durante la fase di eiezione sistolica del VSx.

In eta' giovanile (<30 anni): diffetti congeniti
In eta' matura: (30-70anni) esiti di febbre reumatica
In eta' senile: (>70 anni) calcificazione aterosclerotica

Clinica della SVAo:
Angina (sopravvivenza 5 anni)
Sincope da sforzo (sopravvivenza 3-4 anni)
Scompenso cardiaco (sopravvivenza 2 anni)

Esame fisico: soffio sistolico eiettivo, polso piccolo.
AVA: (>2cm2, 1-2cm2 lieve, 08-1.2cm2 moderata, <0.8cm2 grave <0.5cm2 critica)

Le valvolopatie.

Insufficienza aortica: vizio di volume

Valvola aortica incontinente: il flusso diastolico di sangue passa dall'aorta al VSx

Cause:
Reumatismo, Sifilide, Aortite, Marfan.
Cardiopatie congenite: valvola bicuspide,
Ipertensione
Endocardite infettiva
Dissezione aortica
Trauma

Clinica della IAo:
Fase di compenso: dilatazione ipertrofia
Fase di scompenso: inssuficienza cardiaca

Esame fisico: soffio diastolico di rigurgito eiettivo, polso ampio.

Le valvolopatie.

Insufficienza mitralica: vizio di volume

Valvola mitralica incontinente: flusso sistolico di sangue che passa dal VSx all'Asx.

Cause: (acute/croniche)
Febbre reumatica
Prolasso della valvola mitralica
Cause ischemiche miocardiche
Endocardite infettiva
Traumatismi

Clinica della IM:
Fase di compenso: dilatazione ipertrofia
Fase di scompenso: inssuficienza cardiaca

Esame fisico: soffio sistolico di rigurgito all'ascella, polso ampio.

Le valvolopatie.

Stenosi mitralica: (vizio di pressione polmonare)

Valvola mitralica stenotica: flusso diastolico di sangue che non-passa facilmente dall'ASx al VSx.

Cause:
Febbre reumatica
Mixomi atriali

Clinica della SMi:
Astenia, dispnea, tosse, emoptisi, EPA, FA, embolismi sistemici.
Mega atrio sx. VSx piccolo.
Ipertensione polmonare ed ipetrofia del VDx.

Esame fisico: soffio diastolico di rullio ventricolare e TAM, polso piccolo.

AVMI: >4cm2 (normale), 1.5-4 cm2 (lieve), 1-1.5 cm2 (moderata), <1cm2 (grave)

PLATE #210A

PREV NEXT

REGIONS

SYSTEMS

SEARCH

STUDY

LISTS MANAGER

SELECT LIST

Untitled

PREV NEXT

ATLAS TOOLS

SHOW LABELS

SHOW POINTS

TEST

MAGNIFY

NOTES

HELP STOP

Valves of Heart in Diastole

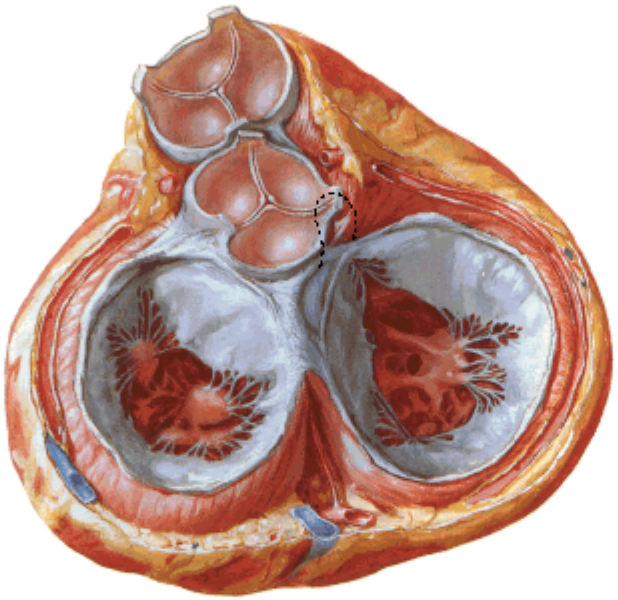

Viewed from base with atria removed

© CIBA-GEIGY

PLATE #210B

PREV NEXT

REGIONS

SYSTEMS

SEARCH

STUDY

LISTS MANAGER

SELECT LIST

Untitled

PREV NEXT

ATLAS TOOLS

SHOW LABELS

SHOW POINTS

TEST

MAGNIFY

NOTES

HELP STOP

Valves of Heart in Systole

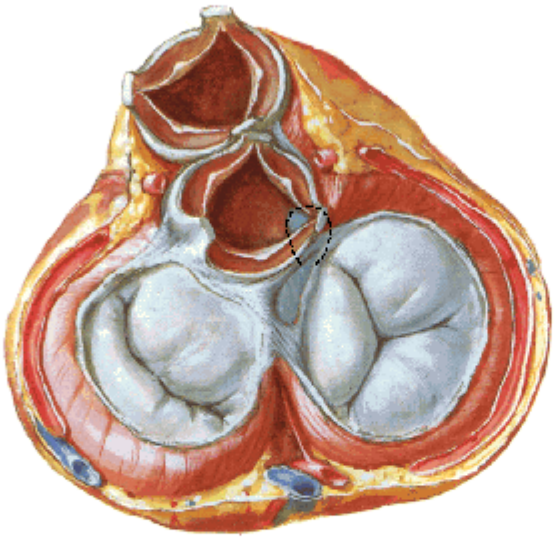

Viewed from base with atria removed

© CIBA-GEIGY

PLATE #211A

PREV NEXT

REGIONS

SYSTEMS

SEARCH

STUDY

LISTS MANAGER

SELECT LIST

Untitled

PREV NEXT

ATLAS TOOLS

SHOW LABELS

SHOW POINTS

TEST

MAGNIFY

NOTES

HELP STOP

Aortic Valve

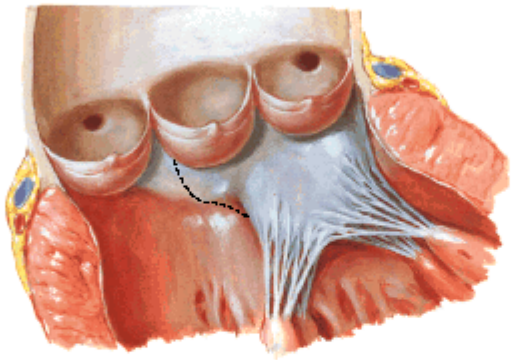

F. Netter M.D.
© CIBA-GEIGY

PLATE #211B

PREV NEXT

REGIONS

SYSTEMS

SEARCH

STUDY

LISTS MANAGER

SELECT LIST

Untitled

PREV NEXT

ATLAS TOOLS

SHOW LABELS

SHOW POINTS

TEST

MAGNIFY

NOTES

HELP STOP

Tricuspid [Right Atrioventricular] Valve

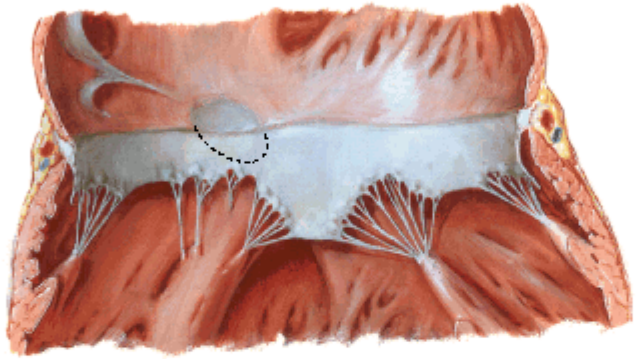

F. Netter M.D.

© CIBA-GEIGY

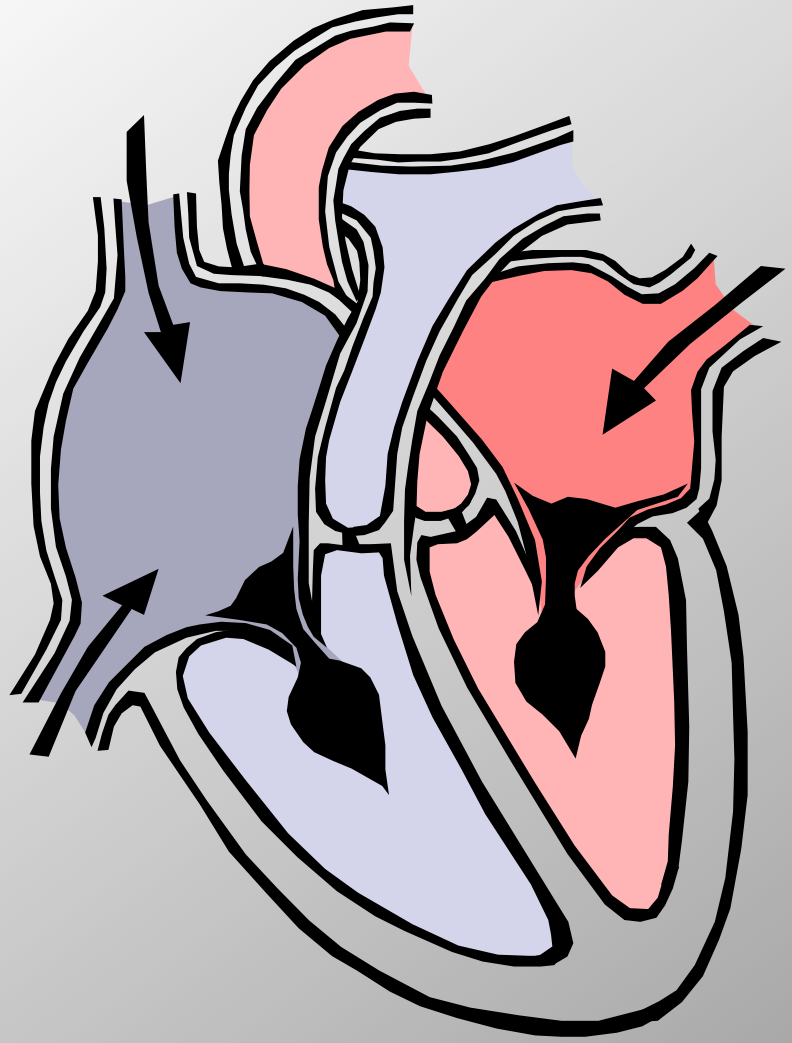

Prima fase della diastole



Contrazione degli atri

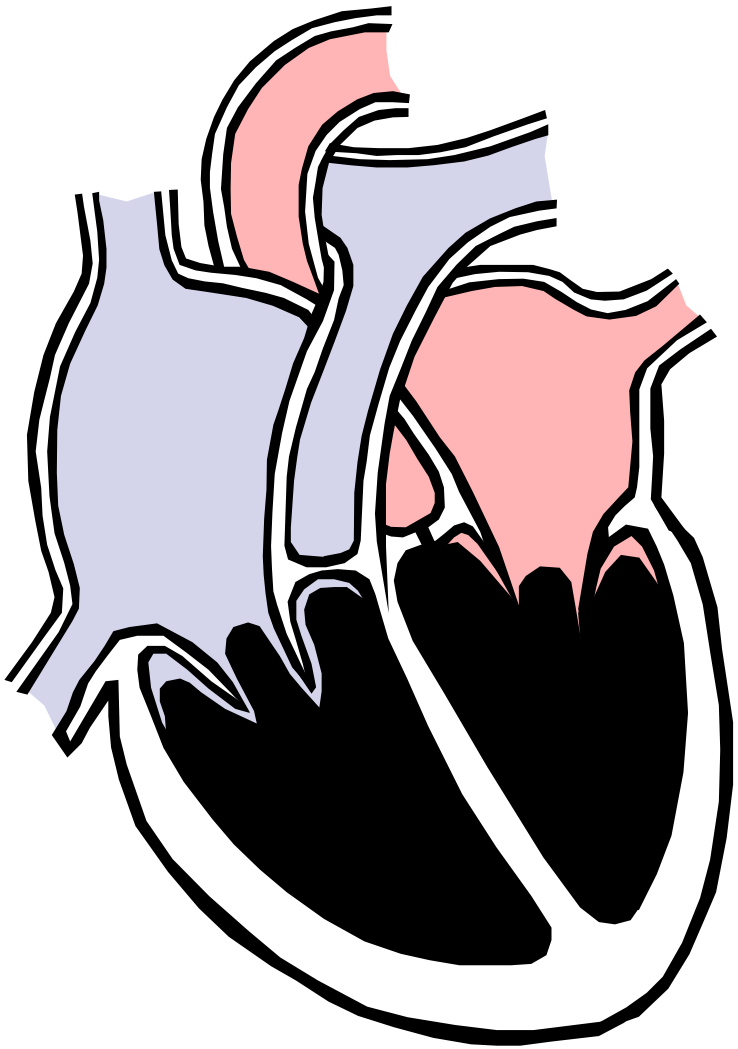

Fine della diastole

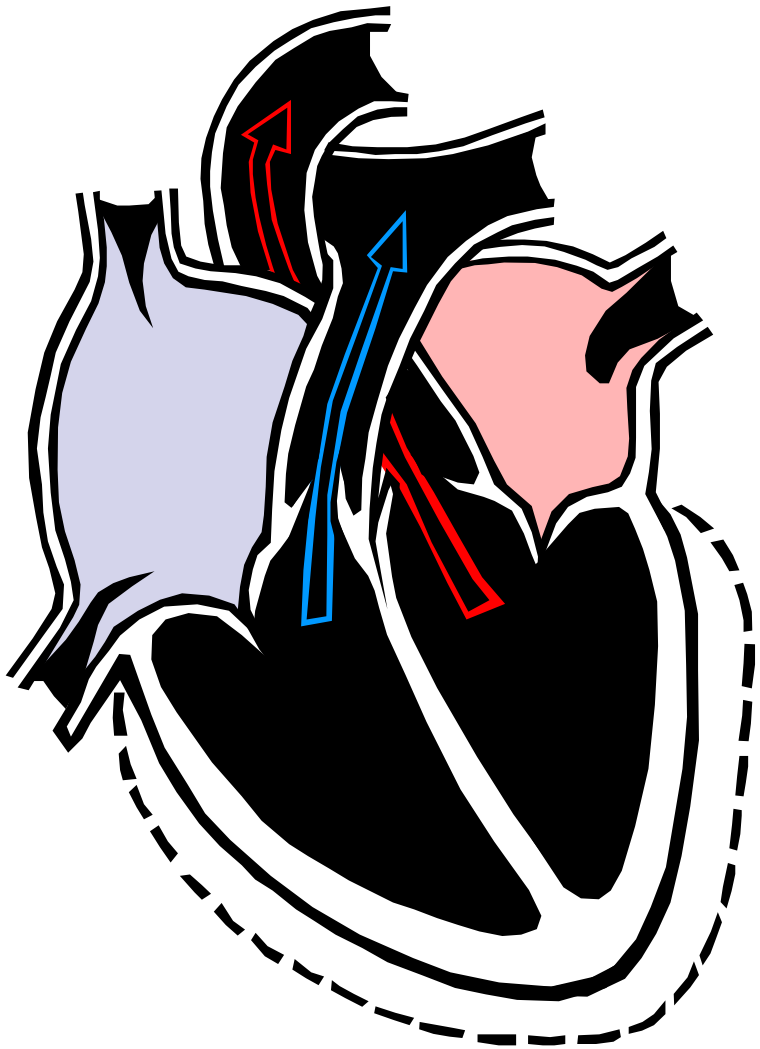

Contrazione ventricolare

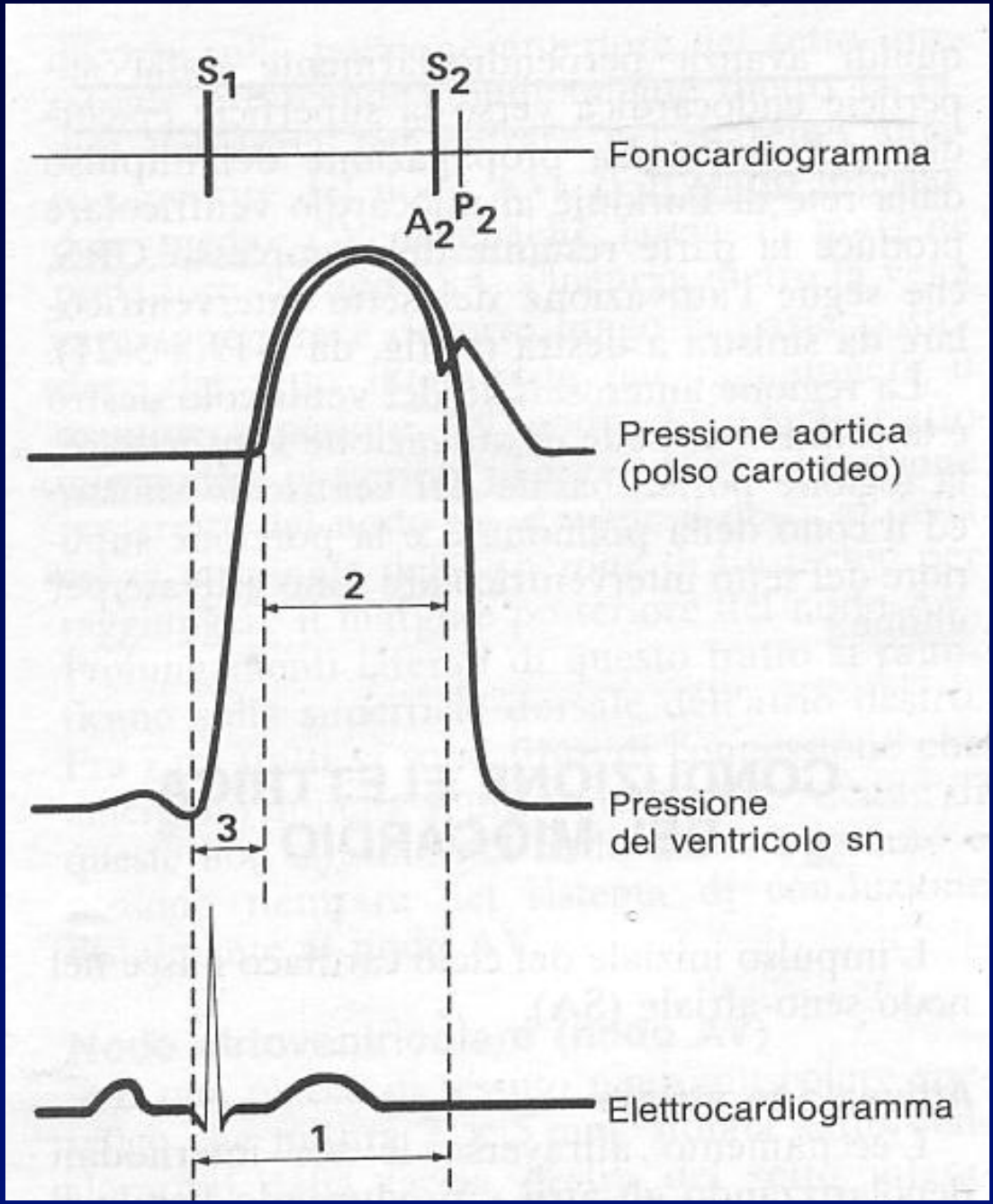
S1
S2
Fonocardiogramma
A2
P2
Pressione aortica
(polso carotideo)
2
Pressione
del ventricolo sn
3
Elettrocardiogramma
1

Valvola mitrale

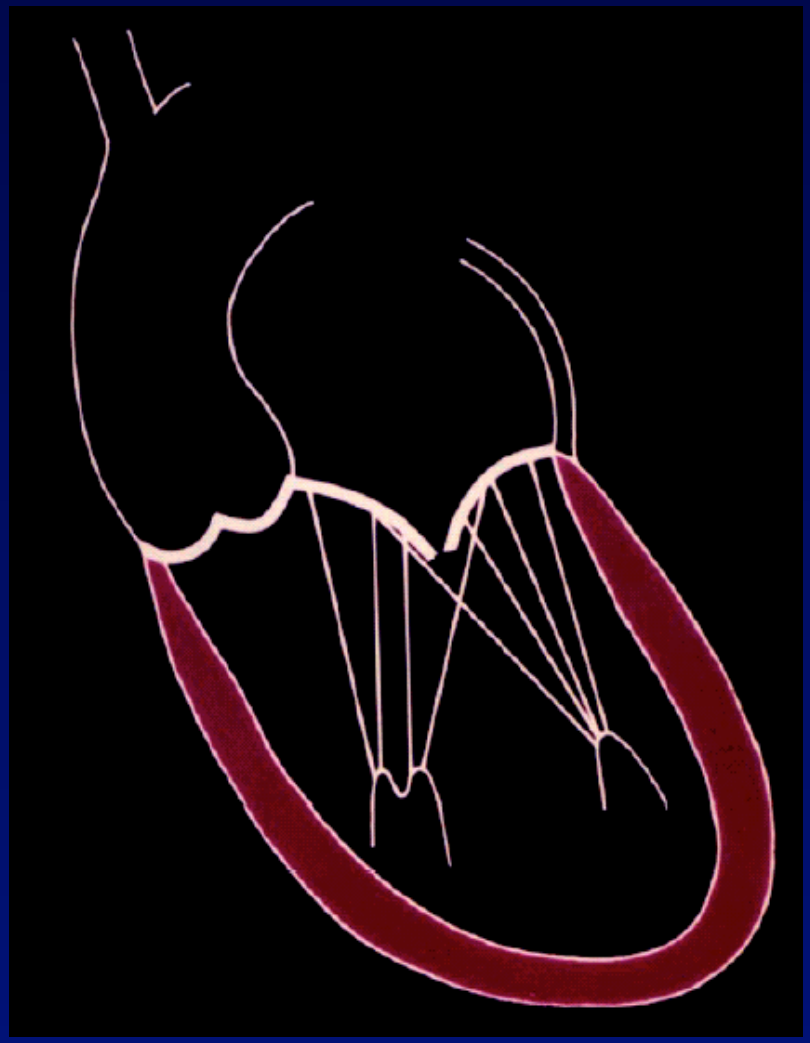

Apparati valvolari del ventricolo sinistro

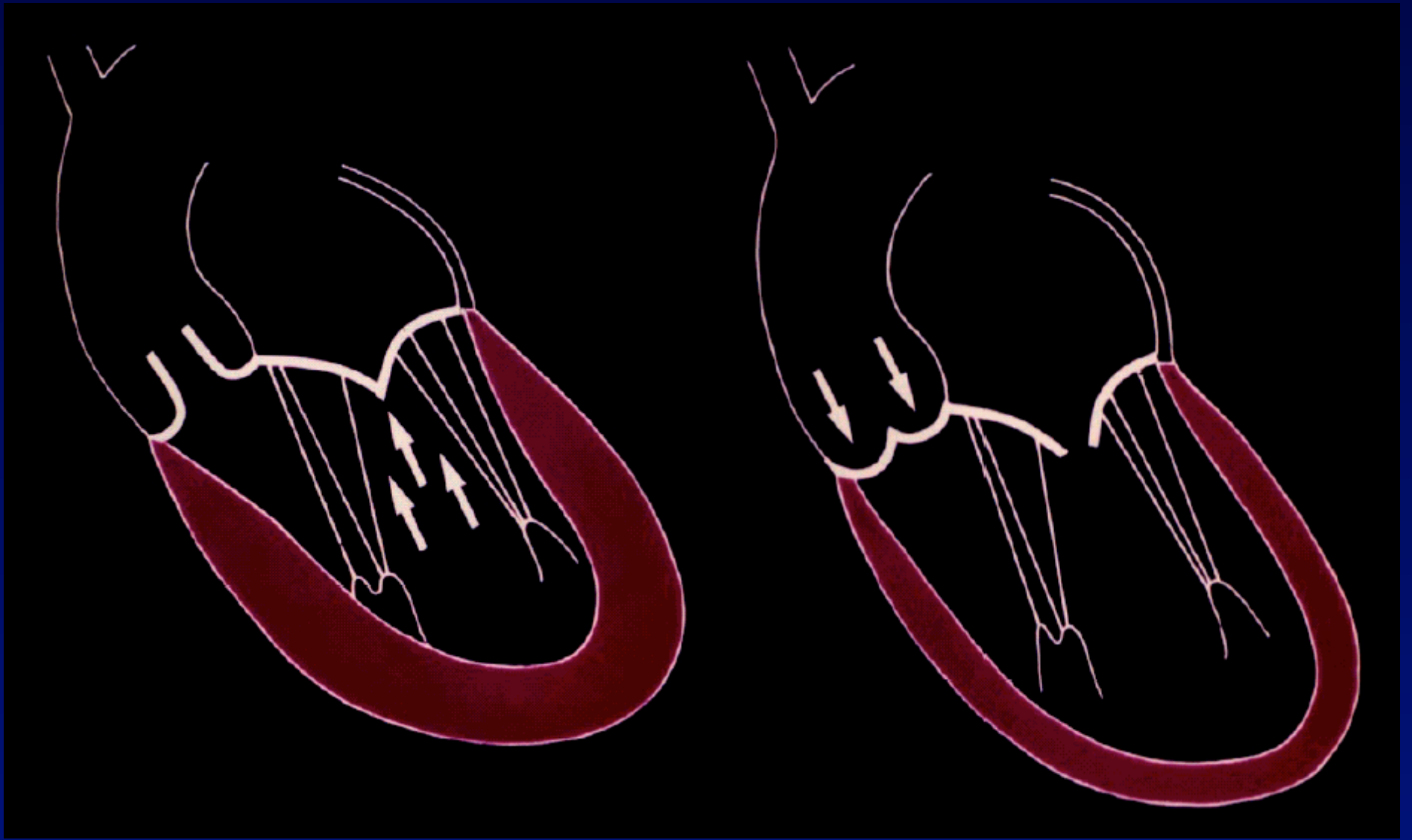

Valvola aortica

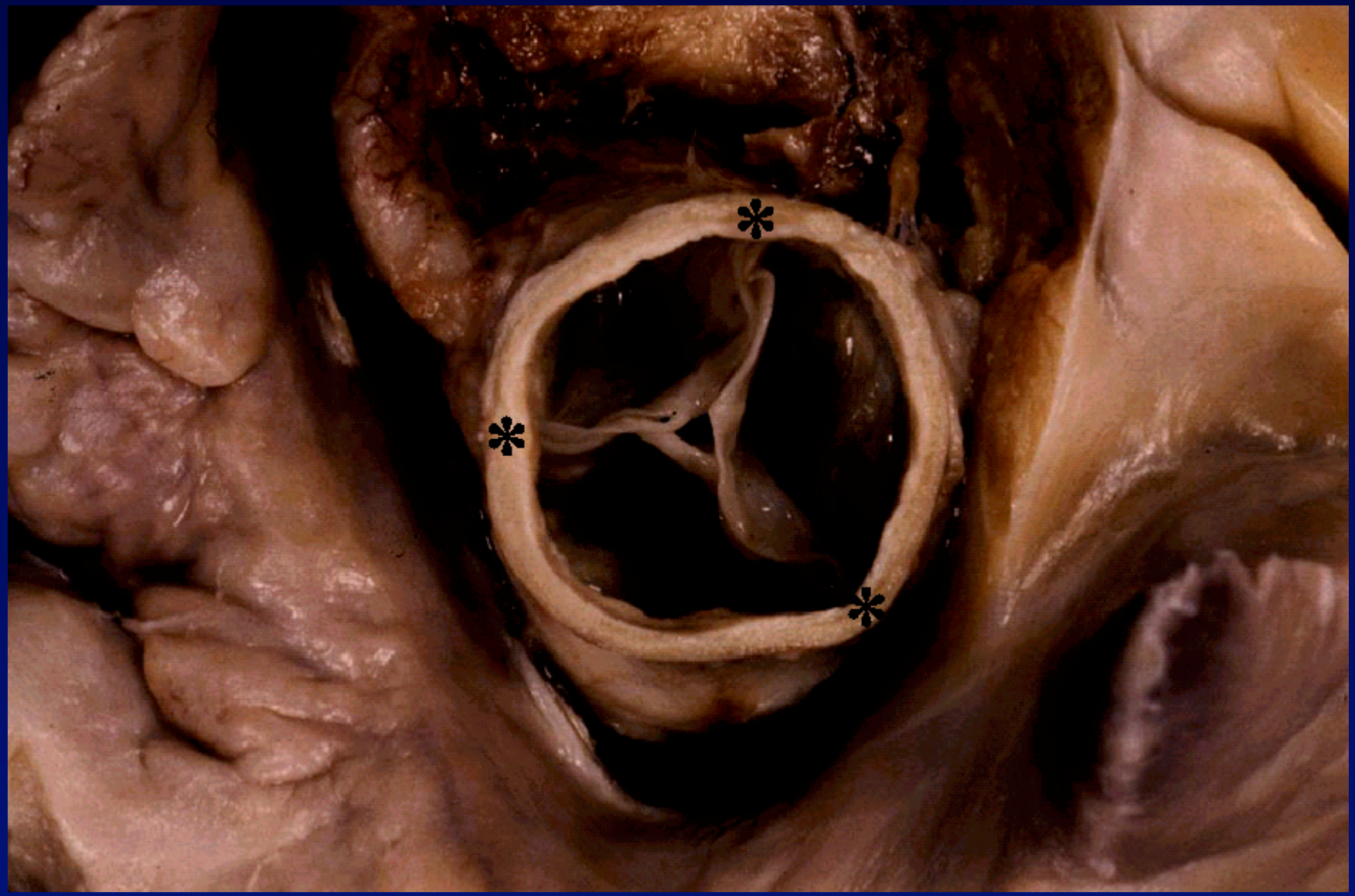

Calcified human aortic valve

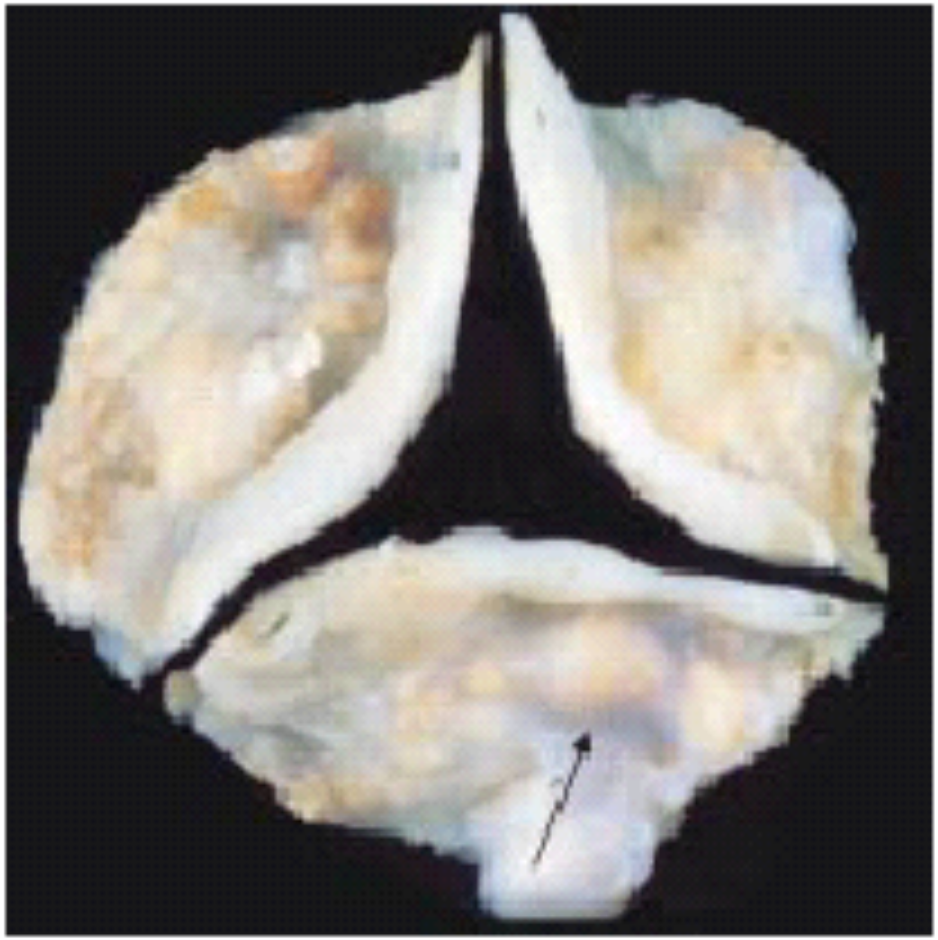

Biorotesi valvolare aortica

Protesi valvolare mitralica meccanica

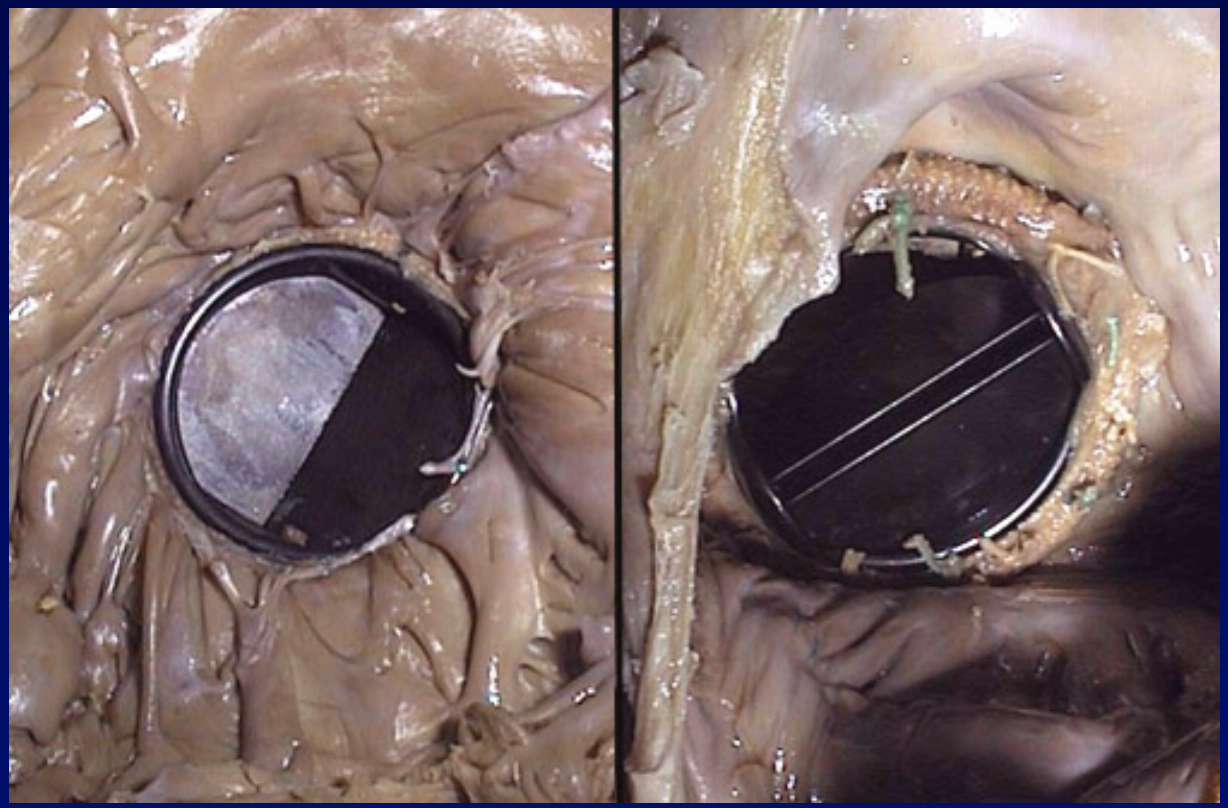

Stenosi valvolare mitralica

Stenosi valvolare mitralica
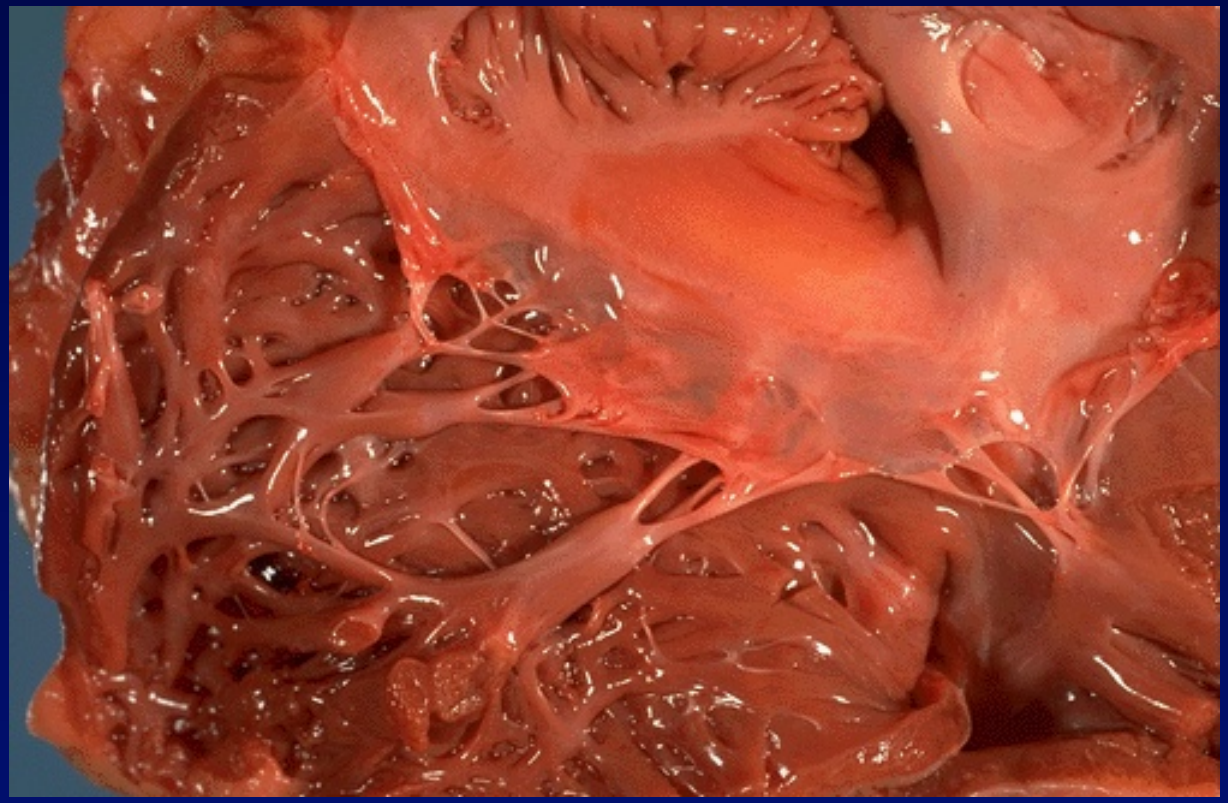
Valvola tricuspide